

Науковий вісник Львівського національного університету
ветеринарної медицини та біотехнологій імені С.З. Гжицького.

Серія: Ветеринарні науки

Scientific Messenger of Lviv National University
of Veterinary Medicine and Biotechnologies.

Series: Veterinary sciences

ISSN 2518–7554 print

ISSN 2518–1327 online

doi: 10.32718/nvlvet10514

<https://nvlvet.com.ua/index.php/journal>

UDC 619:616.995:636.92

Comparison of different staining methods for the nematode *Strongyloides papillosus* isolated from rabbits

Y. V. Duda✉

Dnipro State Agrarian and Economic University, Dnipro, Ukraine

Article info

Received 03.02.2022

Received in revised form

03.03.2022

Accepted 04.03.2022

Dnipro State Agrarian and
Economic University, Yefremov
Str., 25, Dnipro, 49027, Ukraine.
Tel.: +38-067-781-54-69
E-mail: dudajulia1976@gmail.com

Duda, Y. V. (2022). Comparison of different staining methods for the nematode *Strongyloides papillosus* isolated from rabbits. *Scientific Messenger of Lviv National University of Veterinary Medicine and Biotechnologies. Series: Veterinary sciences*, 24(105), 94–101. doi: 10.32718/nvlvet10514

*Strongyloidiasis in rabbits is a disease caused by *Strongyloides papillosus* helminths, manifested by skin inflammation, diarrhea, weight loss, and stunting of animals in growth and development. Confirmation of invasion is carried out mainly by required methods of helminthoovoscopy and helmintholaryoscopy. The most well-known methods of helmintholaryoscopic diagnosis of feces for strongyloidiasis are the method of D. Baermann (1917) and its modifications according to V. I. Shilnikov (1983), the method using the “asterisk” device (according to V. F. Nikitin and T. Pavlasek, 1988), the method of coprohelmintho-larvoscopy rings (according to S. I. Ponomar, N. M. Soroka, 2007), the method of T. I. Popova, standardized by S. I. Ponomar (2003). There are no laboratory methods with 100 % reliability at the present stage. Therefore, our studies on improving the lifelong helminthocoprological diagnosis of strongyloidiasis in rabbits are relevant. Our work aimed to compare different methods of staining the pathogen *S. papillosus*. Laboratory studies were carried out in the laboratories of the Department of Parasitology and Veterinary Sanitary Expertise of the Dnipro State Agrarian and Economic University. For staining *S. papillosus*, 20 dyes were used: 1 % alizarin red, 1 % brilliant blue, Turk's solution, 1 % brilliant green, 1 % methylene blue, 1 % amido black 10B, 1 % eosin, Ziehl's solution, Lugol's solution, 1 % carbolic gentian violet, Romanowsky-type, 1 % Sudan, 1 % bromophenol blue, 1 % orange G, 1 % bromocresol green, 1 % safranin, Zadorozhny-Dozmorov's-type, Mikhin's-type, Muromtsev's-type. We have proposed 20 dyes for staining the internal organs of larvae and free-living males and females pathogens of *Strongyloides* without or with temperature fixation. Live pathogens *S. papillosus*, without temperature fixation, pass only Lugol's and safranin's solutions. All other dyes showed the highest staining, but only when the preparation was heated for 2–3 seconds to 60 °C. However, the dyes showed different degrees of coloration. Bromocresol green stained the walls of the internal organs of the helminth. Namely, the nematodes acquired a green color, and the membranes of a part of the esophagus and intestines became dark green. During microscopy, this allowed accurate identification and differentiation into larvae and free-living males and females of *S. papillosus* and simplified their counting.*

Key words: larva, free-living male and female, *Strongyloides papillosus*, dye, rabbits.

Порівняння різних методів забарвлення нематоди *Strongyloides papillosus* виділеної від кролів

Ю. В. Дуда✉

Дніпровський державний аграрно-економічний університет, м. Дніпро, Україна

Стронгілоїдоз кролів – хвороба, спричинена гельмінтами *Strongyloides papillosus*, що проявляється запаленням шкіри, проносами, схудненням, відставанням тварин у рості й розвитку. Підтвердження інвазії здійснюють переважно зажиттєвими методами гельмінтоовоскопії і ларвоскопії. Найбільш відомими методами гельмінтоларвоскопічної діагностики фекалій за стронгілоїдозу є

метод Д. Бермана (1917) та його модифікації за В. І. Шильниковим (1983), метод за допомогою пристрою “зірочка” (за В. Ф. Нікітіним і Т. Павласеком, 1988), метод копрогельмінто-ларвоскопічних кілець (за С. І. Пономарем, Н. М. Сорокою, 2007), метод Т. І. Попової, стандартизований С. І. Пономарем (2003). На сучасному етапі немає лабораторних методів, які володіють 100 % надійністю. Тому, проведені нами дослідження з поліпшення способу зажиттєвої гельмінтокопрологічної діагностики стронгілоїдозу кролів є актуальними. Метою даного дослідження було порівняння різних методів забарвлення збудника *S. papillosus*. Лабораторні дослідження проводили в лабораторіях кафедри паразитології та ветсанекспертизи Дніпровського державного агрономічного університету. Для фарбування *S. papillosus* брали 20 барвників: 1 % алізаровий червоний, 1 % діамантовий синій, розчин Тюрка, 1 % діамантовий зелений, 1 % метиленовий синій, 1 % амідо чорний 10В, 1 % еозин, фуксин Циля, розчин Люголя, 1 % карболовий генціанвіолет, фарба за Романовським, 1 % судан, 1 % бромфенолової синій, 1 % помаранчевий G, 1 % бромкрезоловий зелений, 1 % сафранін, фарба Задорожнього-Дозморова, фарба по Міхіну, фарба по Муромцеву. Нами запропоновано 20 барвників для фарбування внутрішніх органів личинок і вільноживучих самців та самок стронгілоїдесів з подальшою фіксацією фарби шляхом короткочасного підігрівання зразку до 60 °С, та без її фіксації. Живі збудники *S. papillosus*, без температурної фіксації, пропускають лише розчини Люголя та сафраніну. Вищий ступінь фарбування показали всі інші барвники, але тільки за умови підігріву препарату 2–3 секунди до 60 °С. Разом з тим фарби показали різний ступінь забарвлення. Бромкрезоловий зелений чітко фарбував стінки внутрішніх органів гельмінтів, самі нематоди набували зеленого кольору, а оболонки частини травоводу (бульбуса) та кишечника – темно-зеленого. Це дозволяло провести точну ідентифікацію та диференціацію на личинки і вільноживучі самці та самки *S. papillosus* під час мікроскопії, тим самим спростити їх підрахунок.

Ключові слова: личинка, вільноживучі самець та самка, *Strongyloides papillosus*, барвник, кролі.

Вступ

Стронгілоїдоз кролів – хвороба, спричинена гельмінтами *Strongyloides papillosus* (Zeder, 1809), родини *Strongyloididae*, які негативно впливають на організм, що проявляється запаленням шкіри, проносами, схудненням, відставанням тварин у рості й розвитку (Taira et al., 1991; Nakamura & Motokawa, 2000; Kobayashi & Horii, 2008; Thamsborg et al., 2017; Duda et al., 2018; Prus & Duda, 2021). В даний час розроблена велика кількість методів діагностики інвазійних хвороб кролів, але немає простого, доступного і надійного методу діагностики (Huhosian, 2018).

Постановка діагнозу на стронгілоїдоз неможлива без проведення комплексних досліджень, оскільки клінічні ознаки за нього не є патогномонічними (Derkachev et al., 2014; Novitska & Semenko, 2015; Huhosian, 2018; Duda et al., 2020). Підтвердження інвазії здійснюють переважно зажиттєвими методами гельмінтооово- і ларвоскопії (Duda & Kuneva, 2020). Результати гельмінтокопрокопічної діагностики стронгілоїдозу залежать від правильного відбору проб фекалій і їх своєчасного дослідження. На сучасному етапі в паразитологічній практиці для спрощення процесу відбору фекалій, зменшення ризику контамінації з інвазійними елементами та скорочення часу для гельмінтоовоскопії застосовують спеціальні пристрої, такі як: Ovatecor, Fecalyzer, Ovassay (Zeeshan et al., 2011; Torgerson et al., 2014). Так, за використання системи “Parasep” Р. Т. Сафіуллін (2008) встановив, що вона є ефективна у 60–75 %, тимчасом як флотаційний метод Фюллеборна – у 90–95 % (Safullin et al., 2008).

Дослідження проб фекалій на наявність стронгілоїдозних яєць проводять такими флотаційними методами: за Фюллеборном, Дарлінгом, Г. О. Котельниковим і В. М. Хреновим, Е. В. Калантаряном, А. І. Щербовичем (Kotel'nikov, 1984; Ponomar et al., 2011), І. С. Дахном (Dakhno & Lazorenko, 2010), В. О. Євстаф'євою (Yevstafieva, 2007). З метою визначення інтенсивності інвазії проводять підрахунок об'єму дослідного матеріалу чи площі дослідної поверхні за В. Н. Трача (Trach, 1992), Є. В. Ляшенко, Х. М. Шендрік, Н. М. Сороки (Liashchenko et al., 2012) або застосовують спеціальні лічильні камери Мак Мастера

(Zajac & Conboy, 2012), лічильна камера БДАУ за С. І. Пономарем (Ponomar et al., 2011), Ю. Ю. Довгія (Dovhii et al., 2004), Галат-Євстаф'євої (Ievstafieva et al., 2007).

Найбільш відомим і універсальним методом гельмінтоларвоскопічної діагностики фекалій за стронгілоїдозу є метод Д. Бермана (1917) та його модифікації за В. І. Шильниковим (1983) (Kotel'nikov, 1984; Ponomar et al., 2011; Prykhodko et al., 2017). Ряд авторів з метою виділення личинок пропонують використовувати спеціальні тиглі або поліпропіленові стаканчики (Korchan & Korchan, 2011), закриті прозорі пластикові коробочки (типу чашок Петрі) (Ponomar et al., 2008; 2010). Відомі способи виділення личинок стронгілоїдесів за допомогою пристрою “зірочка” (за В. Ф. Нікітіним і Т. Павласеком, 1988), метод копрогельмінто-ларвоскопічних кілець (за С. І. Пономарем та Н. М. Сорокою, 2007) (Ponomar et al., 2008), метод Т. І. Попової, стандартизований С. І. Пономарем (2003) (Ponomar et al., 2015). При виконанні досліджень за методом Т. І. Попової неможливо визначити концентрацію стронгілоїдозних личинок у досліджуваному матеріалі. З урахуванням цього С. І. Пономарем (2003) були зроблені доповнення до цієї методики.

Таким чином, на сучасному етапі немає лабораторних методів дослідження на стронгілоїдоз кролів, які володіють 100 % надійністю. Тому дослідження з поліпшення способу зажиттєвої гельмінтокопрокопічної діагностики стронгілоїдозу кролів є актуальними.

Метою даного дослідження було порівняння різних методів забарвлення збудника стронгілоїдозу кролів, застосовуючи різні фарби, які дозволяли проводити чітку ідентифікацію, диференціацію та визначення життєздатності *S. papillosus*.

Матеріал і методи досліджень

Лабораторні дослідження проводили в лабораторії кафедри паразитології та ветсанекспертизи Дніпровського державного агрономічного університету.

Нематод *Strongyloides papillosus* отримували з фекалій кролів. Для фарбування *S. papillosus* брали 20 барвників, які попередньо готували таким чином:

1) 1 % алізаровий червоний (0,1 г алізаровий червоний в 10 мл дистильованої води); 2) 1 % діамантовий синій (0,1 г діамантовий синій в 10 мл дистильованої води); 3) розчин Тюрка (метиленовий синій в 3 % розчині оцтової кислоти); 4) 1 % діамантовий зелений (0,1 г діамантовий зелений в 10 мл 60 % етилового спирту); 5) 1 % метиленовий синій (0,1 г метиленовий синій в 10 мл 60 % етилового спирту); 6) 1 % амід чорний 10В (0,1 г амід чорний 10В в 10 мл дистильованої води); 7) 1 % еозин (0,1 г еозин в 10 мл дистильованої води); 8) фуксин Ціля (10 мл насиченого спиртового розчину фуксину, 90 мл 5 % карболової кислоти); 9) розчин Люголя (5 частин йоду, 10 частин йодиду калію і 85 частин води); 10) 1 % карболовий генціанвіолет (0,1 г карболовий генціанвіолет в 10 мл дистильованої води); 11) фарба за Романовським (0,1 % розчину Азура і 0,1 % розчину еозину); 12) 1 % судан (0,1 г судан в 10 мл дистильованої води); 13) 1 % бромфеноловий синій (0,1 г бромфеноловий синій в 10 мл дистильованої води); 14) 1 % помаранчевий G (0,1 г помаранчевий G в 10 мл дистильованої води); 15) 1 % бромкрезоловий зелений (0,1 г бромкрезоловий зелений в 10 мл дистильованої води); 16) 1 % сафранін (0,1 г сафранін в 10 мл дистильованої води); 17) фарба Задорожного-Дозморова, розведена 1 : 1 дистильованою водою; 18) фарба по Міхіну, розведена 1 : 1 дистильованою водою; 19) фарба по Муромцеву, розведена 1 : 1 дистильованою водою; 20) фарба по Ребігеру, розведена 1 : 1 дистильованою водою. Досліджувані розчини барвників в об'ємі 0,1 мл додавали в 0,1 мл препарату з вищевказаними нематодами. Експерименти проводили без зміни температури препарату і з нагріванням предметного скла до 60 °С.

Фарба Задорожного-Дозморова – це суміш 0,01 % розчину барвника АЗУР-II і 0,05 % розчину детергент тритона X-100. Азур-II – це суміш АЗУР-I і метиленового синього в співвідношенні 1 : 1. Фарбу за Муромцевим виготовили таким чином: у 100 мл киплячої води розчинили 5–8 г хімічно чистої бури та додали 2 г метиленового синього. Фарба за Міхіним – це 1 % розчин метиленового блакитного. Фарба за Ребігером готувалась таким чином: 15–20 г генціанвіолету розчиняли в 100 мл 40 % формаліну, відстоювали 8–10 годин за температури 20 °С і фільтрували.

Дослідження проходило таким чином: за допомогою методу виявлення стронгілоїдесів у фекаліях за Т. І. Поповою отримували суміш личинок і вільноживучих самців та самок *S. papillosus*, яку наносили на предметне скло в кількості 0,1 см³, додавали 0,1 см³ розчину барвника. Фарбування зразків кожним барвником здійснювали двома способами: у першому випадку після внесення фарби в зразок перемішували скляною паличкою, накривали покривним скельцем і відразу досліджували під мікроскопом; у другому випадку після внесення барвнику та перемішування скляною паличкою зразки короткочасно, впродовж 2–3 секунд, підігрівали до 60 °С з метою адсорбції нематодою фарби, в подальшому накривали покривним скельцем і відразу розглядали під мікроскопом. Після фарбування зразки досліджували під мікроскопом за

збільшення × 100 та × 400 з послідуною мікрофото- зйомкою за допомогою цифрової камери мікроскопа CyberLink YouCam 5 Mpix (Китай).

Критерієм для визначення якості фарбування слугували інтенсивність забарвлення частин тіла (головного та хвостового кінців) та органів травної системи (стравохід і кишечник).

Результати та їх обговорення

Ефективність діагностики залежить від точного визначення видової належності паразитів. Ідентифікують збудників проводили за морфологічними особливостями, які не завжди чітко проглядаються, тому іноді до препаратів додають різні розчини барвників (Siddiqui & Berk, 2001; Larsson et al., 2007; DeRosa et al., 2008; Srisuphanunt et al., 2009; Areskog et al., 2014).

Запропонований спосіб життєвої діагностики стронгілоїдозу кролів включає дослідження суміші личинок і вільноживучих самців та самок *S. papillosus*, отриманої шляхом їх виявлення у фекаліях за Т. І. Поповою (Ponomar et al., 2015), та додавання різних барвників з метою фарбування внутрішніх органів нематоди з подальшою фіксацією фарби шляхом короткочасного підігрівання зразку, та без її фіксації.

Для фарбування *S. papillosus* дослідили 20 барвників: алізаровий червоний, діамантовий синій, розчин Тюрка, діамантовий зелений, метиленовий синій, амід чорний 10В, еозин, фуксин Ціля, розчин Люголя, фарбу за Романовським, судан, бромфеноловий синій, помаранчевий G, бромкрезоловий зелений, карболовий генціанвіолет, сафранін, фарбу Задорожного-Дозморова, фарбу за Міхіним, фарбу за Муромцевим, фарбу за Ребігером (табл. 1).

Живі збудники *S. papillosus*, без температурної фіксації, пропускають лише розчини Люголя та сафраніну. При цьому личинки і вільноживучі самці та самки у разі додавання розчину Люголя інтенсивно забарвлюються в яскраво-коричневий колір, їх стравохід і клітини кишечника – у темно-коричневий (рис. 1), а у разі додавання розчину сафраніну фарбується тільки кишечник в яскраво-рожевий колір і має слабкий ступінь забарвлення.

Вищий ступінь фарбування показали всі інші барвники, але тільки за умови підігріву препарату 2–3 секунди до 60 °С. Разом з тим фарби показали різний ступінь забарвлення. Несприйнятливими до забарвлення виявилися досліджувані нематоди розчинами Тюрка, амід чорного 10В, еозину, фарби за Романовським, судану, помаранчевого G. Їхні покриви слабо пропускали діамантовий синій і карболовий генціанвіолет, середнє – алізаровий червоний, сафранін, фарбу Задорожного-Дозморова. Високий ступінь фарбування проявили діамантовий зелений, метиленовий синій, фуксин Ціля, розчин Люголя, бромфеноловий синій, бромкрезоловий зелений, фарба за Міхіним, фарба за Муромцевим, фарба за Ребігером.

Так, у разі використання метиленового синього *S. papillosus* набували інтенсивного яскраво-синього кольору, а темно-синього забарвлення – стравохід та

кишечник (рис. 2 А). З діамантовим зеленим вони мали яскраво-зелене забарвлення всього тіла, темно-зелене – стравоходу і кишечнику (рис. 2 В). При за-

стосуванні фуксину Ціля все тіло збудника забарвлювалось в яскраво-рожевий, травна система – в темно-рожевий колір (рис. 2 С).

Таблиця 1

Результати фарбування *S. papillosus*

Барвник	Інтенсивність забарвлення		Колір забарвлення частин тіла та органи травної системи			
	-t	+t	головного кінця	хвостового кінця	стравоходу	кишечнику
Метиленовий синій	-	+++	яскраво-синій	яскраво-синій	темно-синій	темно-синій
Діамантовий зелений	-	+++	яскраво-зелений	яскраво-зелений	темно-зелений	темно-зелений
Розчин Тюрка	-	-	-	-	-	-
Фуксин Ціля	-	+++	яскраво-рожевий	яскраво-рожевий	темно-рожевий	темно-рожевий
Алізаровий червоний	-	++	блідо-рожевий	блідо-рожевий	рожевий	рожевий
Амідо чорний 10В	-	-	-	-	-	-
Еозин	-	-	-	-	-	-
Діамантовий синій	-	+	яскраво-синій	яскраво-синій	темно-синій	темно-синій
Розчин Люголя	+++	+++	світло-коричневий	яскраво-коричневий	темно-коричневий	темно-коричневий
Фарба за Романовським Судан	-	-	-	-	-	-
Бромфеноловий синій	-	+++	яскраво-синій	яскраво-синій	темно-синій	темно-синій
Помаранчевий G	-	-	-	-	-	-
Бромкрезоловий зелений	-	+++	світло-зелений	зелений	зелений, стінка бульбуса – темно-зелена	зелений, стінка – темно-зелена
Карболовий генціанвіолет	-	+	світло-фіолетовий	світло-фіолетовий	фіолетовий	фіолетовий
Сафранін	+	++	яскраво-рожевий	яскраво-рожевий	темно-рожевий	темно-рожевий
Фарба Задорожнього-Дозморова	-	++	яскраво-синій	яскраво-синій	темно-синій	темно-синій
Фарба за Міхінім	-	+++	яскраво-синій	яскраво-синій	темно-синій	темно-синій
Фарба за Муромцевим	-	+++	яскраво-синій	яскраво-синій	темно-синій	темно-синій
Фарба за Ребігером	-	+++	яскраво-синій	яскраво-синій	темно-синій	темно-синій

Примітка: -t – без фіксації температурою, +t – з фіксацією температурою; ступінь забарвлення +++ – інтенсивне, ++ – середнє, + – слабке, – – не зафарбоване

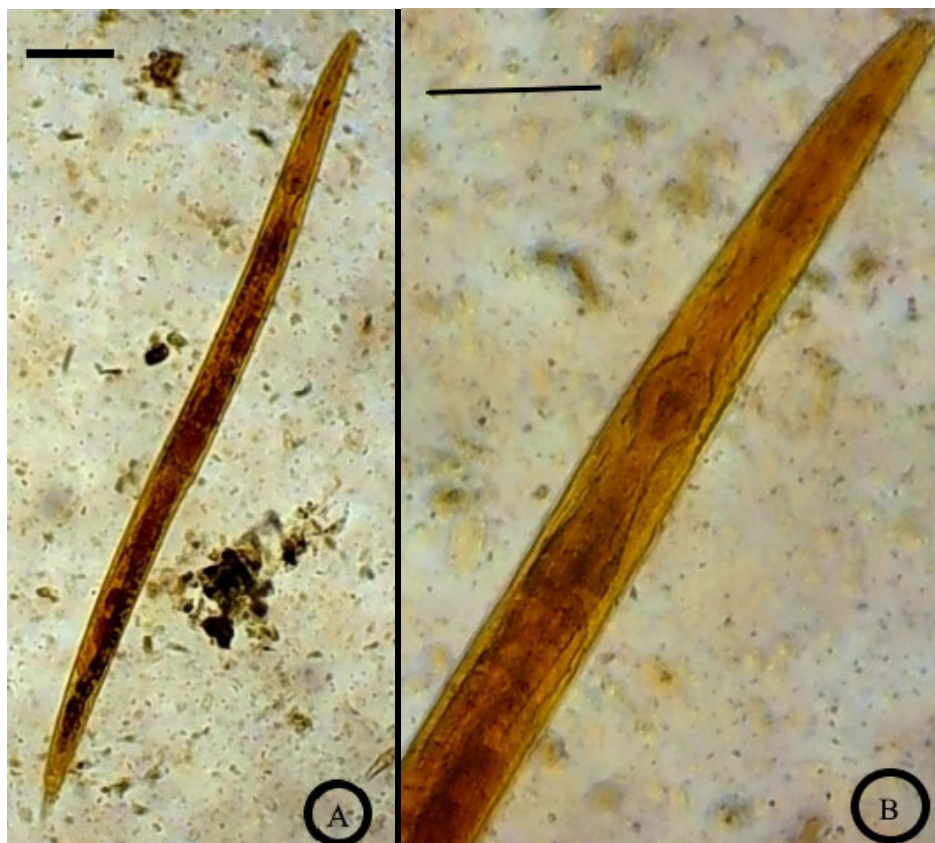


Рис. 1. Результати фарбування *S. papillosus* розчином Люголя (А) x100, (В) x400; bar = 50 μm

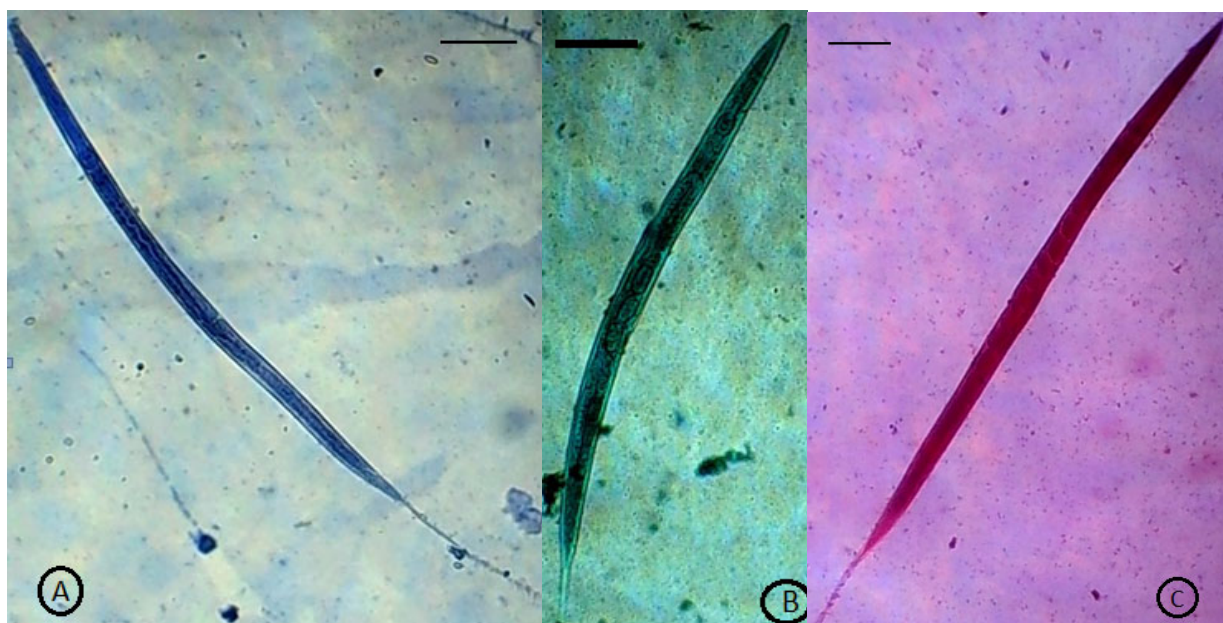


Рис. 2. Результати фарбування *S. papillosus* з температурною фіксацією метиленовим синім (А), діамантовим зеленим (В), фуксином Ціля (С); bar = 50 μ m

Після обробки алізарином червоним та нагрівання препарату *S. papillosus* набували блідо-рожевого кольору, органи травної системи – темно-рожевого (рис. 3 А). За використання діамантового синього вони мали яскраво-синє забарвлення всього тіла, тем-

но-синій колір стравоходу і кишечника (рис. 3 В). При використанні бромкрезолового зеленого нематода набували зеленого кольору, а оболонки частини стравоходу (бульбуса) та кишечника – темно-зеленого (рис. 3 С).

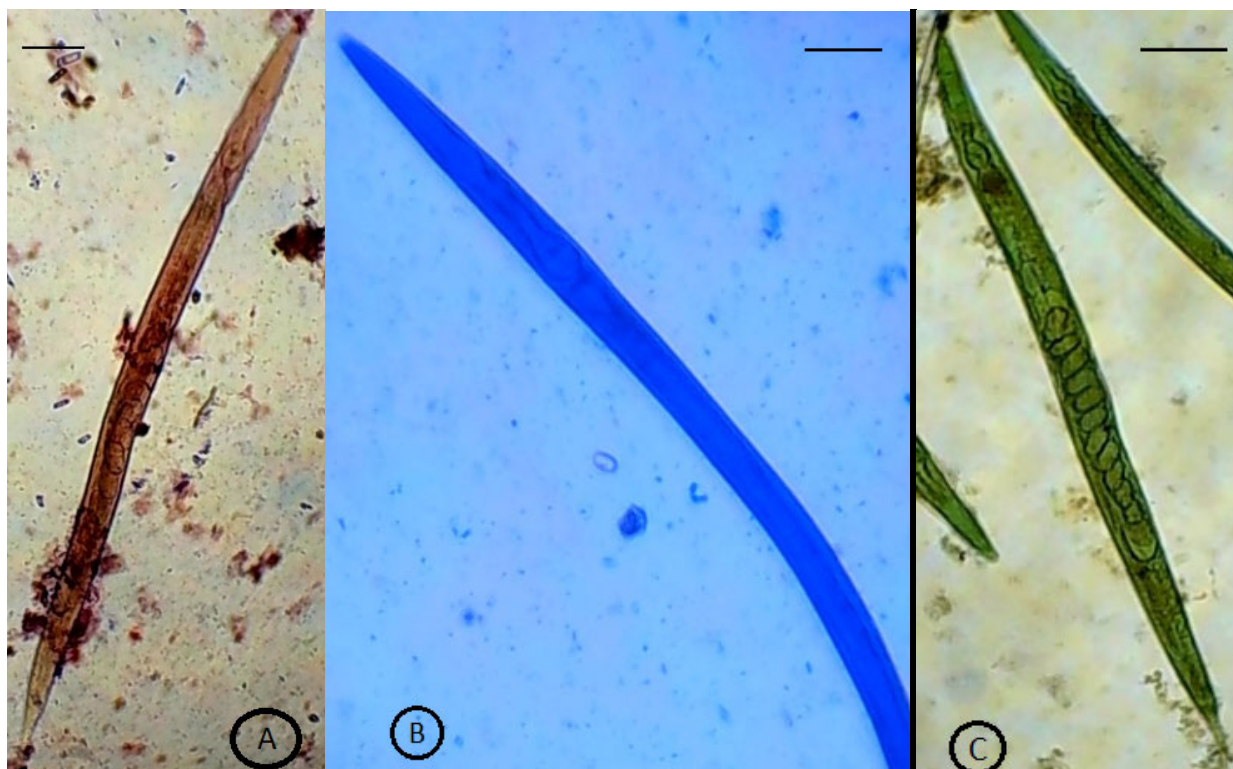


Рис. 3. Результати фарбування *S. papillosus* з температурною фіксацією алізариновим червоним (А), діамантовим синім (В), бромкрезоловим зеленим (С); bar = 50 μ m

При застосуванні карболового генціанвіолету тіло личинок і вільноживучих самців та самок *S. papillosus* мало світло-фіолетове, а стравохід і кишечник – фіолетове забарвлення (рис. 4 А). Якщо збудника фарбу-

вали сафраніном, колір всього тіла ставав яскраво-рожевим, а стравохід і кишечник – темно-рожевим (рис. 4 В).

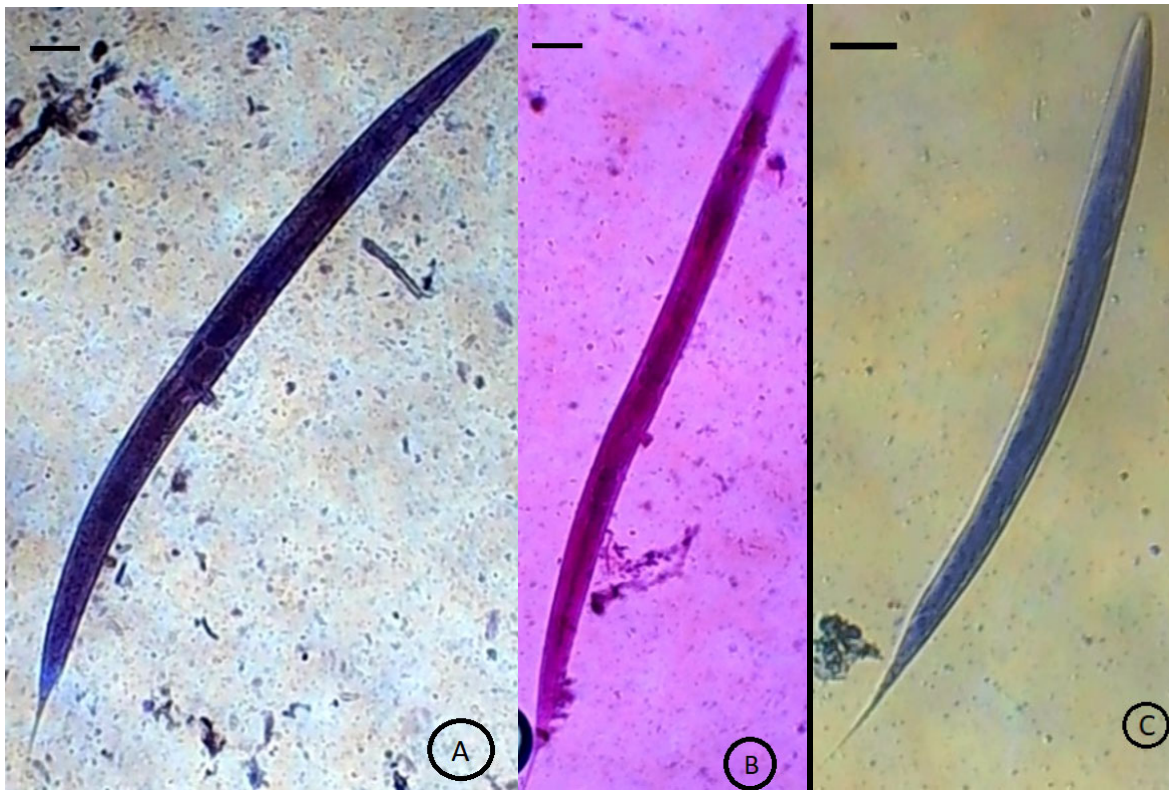


Рис. 4. Результати фарбування *S. papillosus* з температурною фіксацією карболовим генціанвіолетом (А), сафраніном (В), фарбою Задорожнього-Дозморова (С); bar = 50 μ m

В експерименті ми також використовували готові фарби Задорожнього-Дозморова (рис. 4 С), за Рома-

новським, за Міхіним (рис. 5 А), за Муромцевим (рис. 5 В), за Ребігером (рис. 5 С).

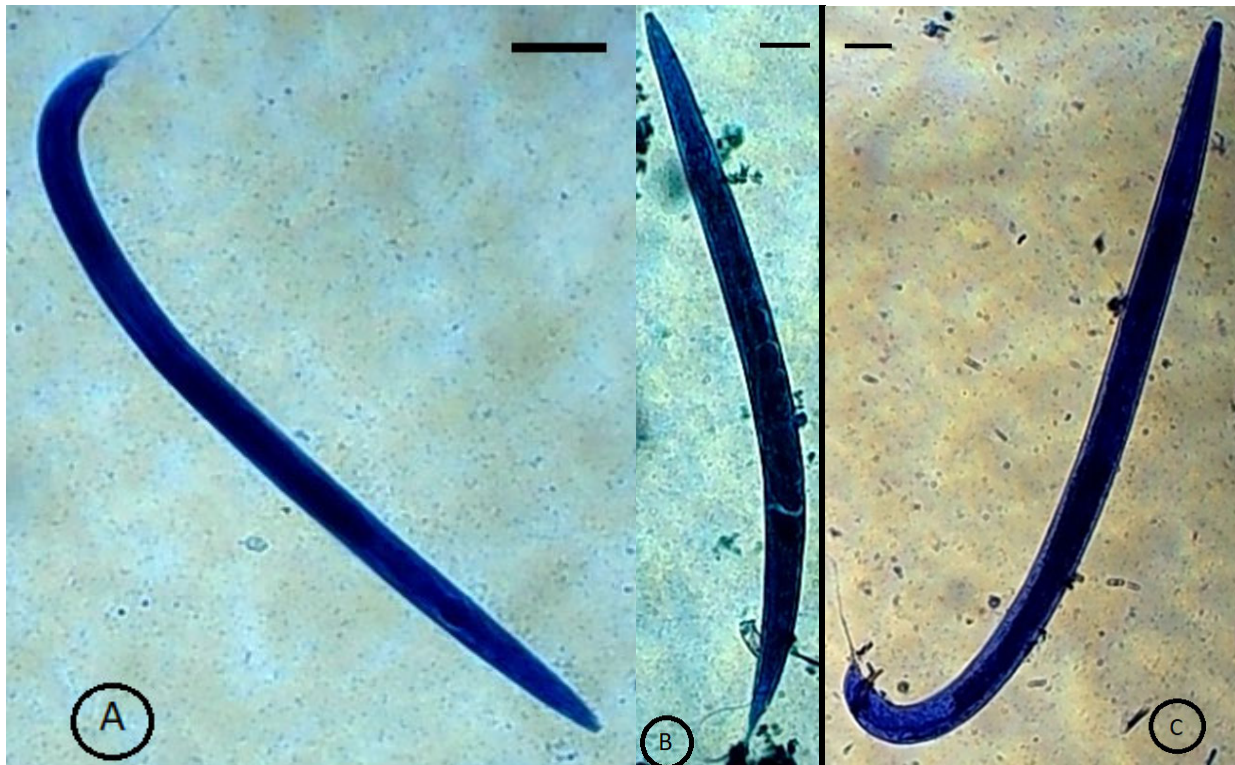


Рис. 5. Результати забарвлення *S. papillosus* з температурною фіксацією фарбою за Міхіним (А), фарбою за Муромцевим (В), фарбою за Ребігером (С); bar = 50 μ m

До складу фарби Задорожнього-Дозморова входить розчин барвника азур-II та розчин детергенту тритона X-100; за Романовським – азур-II та еозин; за Міхіним – розчин метиленового блакитного; за Муромцевим – бура та метиленовий синій; за Ребігером – генціанвіолет і розчин формаліну. Використовуючи ці фарби, окрім фарби за Романовським, тільки у разі підігрівання препаратів тіло *S. papillosus* забарвлювалося в яскраво-синій колір, а стравохід і кишечник – у темно-синій.

О. О. Войко та співавтори (Boyko et al., 2016) проводили порівняння різних методів фарбування тільки личинок *S. papillosus*, де використовували лише 14 барвників. Нами запропоновано для фарбування личинок і вільноживучих самців та самок стронгілоїдесів 20 барвників, з яких бромкрезоловий зелений чітко фарбував стінки внутрішніх органів гельмінта. Це дозволяло провести точну ідентифікацію та диференціацію *S. papillosus*.

Встановлено, що він забезпечує високий ступінь видимості личинок і вільноживучих самців та самок стронгілоїдесів під час мікроскопії, при цьому спрощує підрахунок і визначення стадії розвитку *S. papillosus* та дозволяє встановити остаточний діагноз, визначити інтенсивність стронгілоїдозної інвазії і встановлювати ефективність лікувально-профілактичних заходів.

Висновки

Таким чином, із 20 запропонованих барвників лише розчини Люголя та сафраніну пропускають для фарбування внутрішніх органів живі збудники *S. papillosus*. Всі інші барвники показали різний ступінь фарбування, але тільки за умови підігріву препарату 2–3 секунди до 60 °С. Із них чітко фарбував стінки внутрішніх органів гельмінта лише бромкрезоловий зелений, що спрощує підрахунок і визначення стадії розвитку *S. papillosus*.

Перспективи подальших досліджень. Оновлення морфометричних параметрів личинок і вільноживучих самців та самок *Strongyloides papillosus*.

Відомості про конфлікт інтересів

Автор заявляє про відсутність конфлікту інтересів.

References

- Areskog, M., Sollenberg, S., Engström, A., Samson-Himmelstjerna, G., & Höglund, J. (2014). A controlled study on gastrointestinal nematodes from two Swedish cattle farms showing field evidence of ivermectin resistance. *Parasites and Vectors*, 7, 13. DOI: 10.1186/1756-3305-7-13.
- Boyko, O. O., Duda, Y. V., Pakhomov, O. Y., & Brygadyrenko, V. V. (2016). Comparative analysis of different methods of staining the larvae *Haemonchus contortus*, *Mullerius sp.* (Nematoda, Strongylida) and *Strongyloides papillosus* (Nematoda, Rhabditida). *Folia Oecologica*, 43(2), 129–137. URL: <https://dspace.dsau.dp.ua/bitstream/123456789/119/1/Boyko%205.pdf>.
- Dakhno, I. S., & Lazorenko, L. M. (2010). Efektyvnist koproovoskopichnykh metodiv diahnostryky nematodoziv u konei. *Naukovyi visnyk Lvivskoho natsionalnoho universytetu veterynarnoi medytsyny ta biotekhnolohii imeni S. Z. Gzhytskoho. Serii: Veterynarni nauky*, 12(2(44)), 71–73 (in Ukrainian).
- Derkachev, D. Ju., Orobev, V. A., & Zaichenko, I. V. (2014). Sravnitel'naja ocenka jeffektivnosti kolichestvennykh metodov koproovoskopii. *Rossijskij parazitologicheskij zhurnal*, 3, 68–73. URL: <https://vniigis.elpub.ru/jour/article/view/258/261> (in Russian).
- DeRosa, A. A., Chirgwin, S. R., Williams, J. C., & Klei, T. R. (2008). Isolation and characterization of a gene encoding carbonic anhydrase from *Ostertagia ostertagi* and quantitative measurement of expression during in vivo exsheathment. *Veterinary Parasitology*, 154(1-2), 58–66. DOI: 10.1016/j.vetpar.2008.02.021.
- Dovhii, Yu., Vakhovskiy, I., Didkivskiy, O., Zhuravlova, O., & Zhuravlov, V. (2004). Patent Ukrainy № 58688. Kyiv: Ukrainyskiy instytut intelektualnoi vlastnosti. URL: <https://uapatents.com/?search=58688&type=number> (in Ukrainian).
- Duda, Y. V., & Kuneva, L. V. (2020). Diagnostika i sezonnaja dinamika strongiloidoza u krolivov. *Uchenye Zapiski uchrezhdenija obrazovaniya Vitebskoj ordena "Znak pocheta" gosudarstvennoj akademii veterynarnej medicyny*, 56(1), 33–38. URL: <https://dspace.dsau.dp.ua/handle/123456789/3112> (in Russian).
- Duda, Y. V., Kunieva, L. V., Shevchyk, R. S., & Taibov, E. E. (2018). Vplyv *Strongyloides papillosus* na morfolohichni pokaznyky krovi kroliv. *Vynakhidnytstvo ta ratsionalizatorstvo u medytsyni, biolohii ta ekolohii: Mizhnarodna naukovo-praktychna konferentsiia studentiv ta molodykh vchenykh, Dnipro, 19–20 veresnia 2018: tezy dopovidi, Dnipro, 48–49*. URL: <https://dspace.dsau.dp.ua/handle/123456789/2864> (in Ukrainian).
- Duda, Y. V., Prus, M. P., & Lytvynenko, O. P. (2020). Naukovo-praktychni rekomendatsii z diahnostryky ta zakhodiv borotby z osnovnymy shlunkovo-kyshkovymy parazytozamy kroliv, Dnipro (in Ukrainian).
- Huhosian, Y. A. (2018). Stronhiloidoz konei (poshyrennia, diahnostryka, zakhody borotby): avtoref. na zdobuttia nauk. stupenia kand. vet. nauk: 16.00.11. Lviv. nats. un-t vet. medytsyny ta biotekhnolohii im. S. Z. Gzhytskoho, Lviv URL: https://lvet.edu.ua/images/step/2018/04/25/avtoref_huhosyan.pdf (in Ukrainian).
- Ievstafieva, V. O., Halat, V. F., & Halat, M. V. (2007). Zastosuvannia lichylnoi kamery dlia zazhyttievoi diahnostryky invaziynykh khvorob. *Visnyk Derzhavnoho ahroekolohichnoho universytetu*, 2(19), 260–265. URL: http://ir.znau.edu.ua/bitstream/123456789/6578/1/VZ_NAU_2007_2_1_260-265.pdf (in Ukrainian).
- Kobayashi, I., & Horii, Y. (2008). Gastrointestinal motor disturbance in rabbits experimentally infected with *Strongyloides papillosus*. *Veterinary Parasitology*, 158(1-2), 67–72. DOI: 10.1016/j.vetpar.2008.08.017.

- Korchan, L. M., & Korchan, M. I. (2011). Porivnialna efektyvnist okremykh helmintarvoskopichnykh sposobiv diahnostryky lehenevykh nematodoziv u dribnoi rohatoi khudoby. *Visnyk Poltavskoi derzhavnoi ahrarnoi akademii*. Poltava, 3, 117–119 URL: <https://www.pdau.edu.ua/sites/default/files/visnyk/2011/03/117.pdf> (in Ukrainian).
- Kotel'nikov, G. A. (1984). *Gel'mintologicheskie issledovaniya zhivotnyh i okruzhajushhej srody*. M.: Kolos (in Russian).
- Larsson, A., Dimander, S. O., Waller, A., Ugglä, A., & Höglund, J. (2007). A 3-year field evaluation of pasture rotation and supplementary feeding to control parasite infection in first-season grazing cattle – dynamics of pasture infectivity. *Veterinary Parasitology*, 145(1-2), 129–137. DOI: 10.1016/j.vetpar.2006.12.005.
- Liashchenko Ye., Shendryk Kh., & Soroka N. (2012). Patent Ukrainy № 69062. Kyiv: Ukrainyskyi instytut intelektualnoi vlastnosti. URL: <https://uapatents.com/5-69062-sposib-pidrakhunku-yaehc-gelmintiv-u-fekaliyakh.html> (in Ukrainian).
- Nakamura, Y., & Motokawa, M. (2000). Hypolipemia associated with the wasting condition of rabbits infected with *Strongyloides papillosus*. *Veterinary Parasitology*, 88(1–2), 147–151. DOI: 10.1016/S0304-4017(99)00194-6.
- Novitska, O. V., & Semenko, O. V. (2015). *Zarazni khvoroby kroliv*. K: TOV NVP “Interservis” (in Ukrainian).
- Ponomar, S. I., Artemenko, L. P., Lytvynenko, O. P., & Honcharenko, V. P. (2011). *Dovidnyk z laboratornykh metodiv diahnostryky invaziynykh khvorob tvaryn*. Bila Tserkva (in Ukrainian).
- Ponomar, S. I., Honcharenko, V. P., & Soloviova, L. M. (2010). *Dovidnyk z dyferentsiuvannia zbudnykiv invaziynykh khvorob tvaryn*. Kyiv: Ahrarna osvita (in Ukrainian).
- Ponomar, S. I., Soroka, N. M., Lytvynenko, O. P., Antipov, A. A., Honcharenko, V. P., Artemenko, L. P., Nebeshchuk, D., Soloviova, L. M., Palamarchuk, O. V., Nebeshchuk, L. V., & Yerokhina, O. M. (2008). *Rekomendatsii shchodo helmintologichnykh doslidzhen tvaryn*. Bila Tserkva (in Ukrainian).
- Ponomar, S. I., Soroka, N. M., Nebeshchuk, O. D., Honcharenko, V. P., Semenko, O. V., & Ponomar, Z. S. (2015). *Dovidnyk z vyznachennia helmintiv tvaryn*. Bila Tserkva: TOV “Ofset” (in Ukrainian).
- Prus, M. P., & Duda, Y. V. (2021). *Zbudnyky khvorob travnoho kanalu kroliv u skladi parazytosenoziv*. Naukovyi visnyk Lvivskoho natsionalnoho universytetu veterinarnoi medytsyny ta biotekhnolohii imeni S. Z. Gzhytskoho. Seria: Veterynarni nauky, 23(102), 93–98. DOI: 10.32718/nvlvet10214 (in Ukrainian).
- Prykhodko, Y. O., Byrka, V. I., Fedorova, O. V. Ponomarenko, V. I., Mazannyi, O. V., Ponomarenko, A. M., & Nikiforova, O. V. (2017). *Laboratorna diahnostryka invaziynykh khvorob tvaryn: metod. rekom. Kh.* (in Ukrainian).
- Safullin, R. T., Shibitov, S. K., & Kotkov, A. V. (2008). *Sistema probopodgotovki dlja parazitologicheskikh issledovaniy «Parasep» i ee aprobatsiya dlja diagnostiki gel'mintozov svinej*. *Rossiyskij parazitologicheskij zhurnal*, 3, 81–86. URL: <https://cyberleninka.ru/article/n/sistema-probopodgotovki-dlya-parazitologicheskikh-issledovaniy-parasep-i-ee-aprobatsiya-dlya-diagnostiki-gelmintozov-sviney> (in Russian).
- Siddiqui, A. A., & Berk, S. L. (2001). Diagnosis of *Strongyloides stercoralis* infection. *Clinical Infectious Diseases*, 33(7), 1040–1047. DOI: 10.1086/322707.
- Srisuphanunt, M., Saksirisampant, W., & Karanis, P. (2009). Detection of *Cryptosporidium* oocysts in green mussels (*Perna viridis*) from shell-fish markets of Thailand. *Parasite*, 16(3), 235–239. DOI: 10.1051/parasite/2009163235.
- Taira, N., Minami, T., & Smitanon, J. (1991). Dynamics of faecal egg counts in rabbits experimentally infected with *Strongyloides papillosus*. *Veterinary Parasitology*, 39(3–4), 333–336. DOI: 10.1016/0304-4017(91)90050-6.
- Thamsborg, S., Ketzis, J., Horii, Y., & Matthews, J. (2017). *Strongyloides spp.* infections of veterinary importance. *Parasitology*, 144(3), 274–284. DOI: 10.1017/S0031182016001116.
- Torgerson, P. R., Paul, M., & Furrer, R. (2014). Evaluating faecal egg count reduction using a specifically designed package “eggCounts” in R and a user friendly web interface. *Int. J. Parasitol.*, 44(5), 299–303. DOI: 10.1016/j.ijpara.2014.01.005.
- Trach, V. N. (1992). *Rekomendatsii po primeneniju novogo metoda ucheta jaic gel'mintov i cist prostejshih v fekalijah zhivotnyh*. Kiev: Gosagroprom USSR (in Russian).
- Yevstafieva, V. O. (2007). Patent Ukrainy № 26038. Kyiv: Ukrainyskyi instytut intelektualnoi vlastnosti. URL: <https://uapatents.com/?search=26038&type=number> (in Ukrainian).
- Zajac, A. M., & Conboy, G. A. (2012). *Veterinary clinical parasitology* 8th ed. UK John Wiley Sons Ltd.
- Zeeshan, M., Zafar, A., & Saeed, Z. (2011). Use of “Parasep filter fecal concentrator tubes” for the detection of intestinal parasites in stool samples under routine conditions. *Indian Journal of Pathology and Microbiology*, 54(1), 121–123. DOI: 10.4103/0377-4929.77358.